58°Congreso Argentino y Asamblea Anual de F.A.A.R.D.I.T.
"**IMÁGENES 2012**". 16 al 18 de Agosto del 2012.
Auditorio U.C.A. Puerto Madero. C.A.B.A.

Presentación educativa:

Hallazgos radiológicos de la Silicosis mediante TCAR

INSTITUTO GAMMA Entre Ríos 330. Rosario. Santa Fe. Argentina

Klatt Alejandro, Bechara Valeria, Servera Federico, Yelin Gabriel

INTRODUCCIÓN: La silicosis es una neumoconiosis causada por la inhalación de partículas de sílice cristalina (dióxido de silicio), depositándose en los pulmones y produciendo una reacción patológica, especialmente de tipo fibroso. Es una patología fibrótica pulmonar irreversible, considerada una enfermedad laboral incapacitante. La minería de los metales pesados y rocas, industrias metalúrgicas, pinturas, construcción, pulidos, areneros, cerámicas, mampostería son ocupaciones frecuentes asociadas a silicosis crónica.
El diagnóstico requiere la combinación de una historia de exposición significativa al silicio (10 años o más) y de hallazgos radiológicos característicos.

OBJETIVOS: Demostrar los hallazgos de la tomografía computada de alta resolución (TCAR) en pacientes portadores de silicosis.

REVISIÓN DEL TEMA: Los hallazgos de la TCAR consisten en pequeños nódulos (2 a 5 mm de diámetro) de ubicación centrolobulillar y subpleural que pueden estar bien o mal definidos, distribución simétrica, discretas opacidades reticulares centrilobulares y peribroncovasculares, distribución difusa con predominancia del lóbulo superior o en regiones pulmonares posteriores, conglomerados de masas de contornos irregulares conteniendo áreas necróticas, enfisema focal centrolobulillar, signos de fibrosis pulmonar, adenomegalias hiliares o mediastínicas que pueden tener calcificaciones (algunas en ¨cáscara de huevo¨).

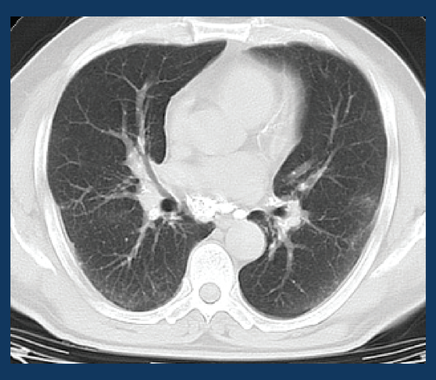
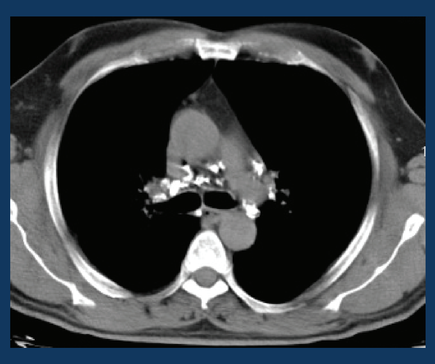
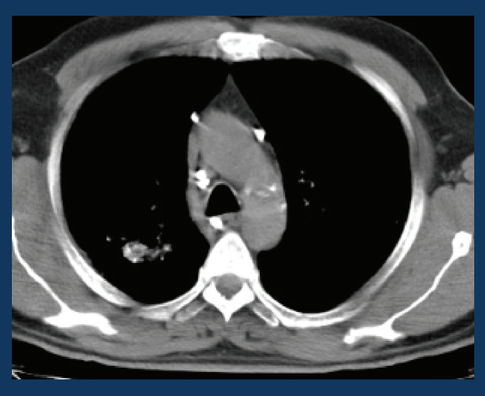

CONCLUSIONES: La TCAR es un método eficaz para el diagnóstico, estadificación y seguimiento de pacientes con silicosis. Además permite diferenciarla de otras patologías similares como la sarcoidosis, la carcinomatosis linfangítica pulmonar y otras neumoconiosis (N. del minero y beriliosis).