58°Congreso Argentino y Asamblea Anual de F.A.A.R.D.I.T.
"**IMÁGENES 2012**". 16 al 18 de Agosto del 2012.
Auditorio U.C.A. Puerto Madero. C.A.B.A.

Aplicaciones del PET-CT para diagnóstico de la etiología en pacientes con FOD (fiebre de origen desconocido)

INSTITUTO GAMMA Entre Ríos 330. Rosario. Santa Fe. Argentina
Klatt Alejandro, Baronti Carolina, Polillo David, Fattal Jaef Virginia,
Servera Federico, Yelin Gabriel

INTRODUCCION: Fiebre de origen desconocido (FOD) se define temperatura mayor o igual a 38.3 °C comprobada en 2 o más oportunidades, con una duración mayor o igual a 3 semanas y con ausencia de diagnóstico pese a una semana de estudios intensivos. Puede ser de etiología infecciosa o no infecciosa.
Detectar la causa de la FOD es de gran importancia ya que puede permitir seleccionar un tratamiento adecuado.
El PET-CT utiliza FDG (fluoro-desoxi-glucosa) como marcador. Esta es captada por las células con gran consumo de glucosa.

OBJETIVOS: Demostrar la utilidad, ventajas y capacidad del PET-CT en la detección etiológica de la FOD.

MATERIALES Y METODOS: Se estudiaron 573 pacientes durante el período comprendido entre Diciembre del 2010 y Julio del 2012, de los cuales 6 presentaron FOD; 4 hombres y 2 mujeres de entre 39 a 61 años.
Los estudios se realizaron en equipo PET-CT de 64 canales luego de 60 minutos posteriores a la inyección endovenosa de FDG calculada según el peso del paciente (previa constatación de una glicemia inferior a 150 mg/dl en ayunas). Se administró sustancia de contraste iodado no iónico por vía ev. Se adquirieron imágenes desde el encéfalo hasta la raíz de los muslos.
Los pacientes fueron citados con anticipación para su interrogatorio.

RESULTADOS: Los hallazgos por imágenes encontrados demostraron en un 83.33% la causa de la FOD, entre las más frecuentes se encuentran patología inflamatoria del colon, patología inflamatoria del pulmón y linfoma no Hodgkin.
Todos los pacientes refirieron muy buena tolerancia en la totalidad del estudio.

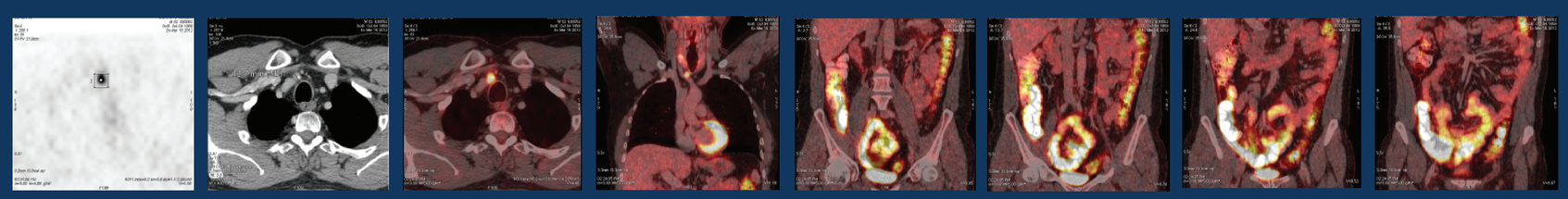

CASO 1: Captación difusa del marco colónico e ileon distal.
Adenomegalia en mediastino anterior.

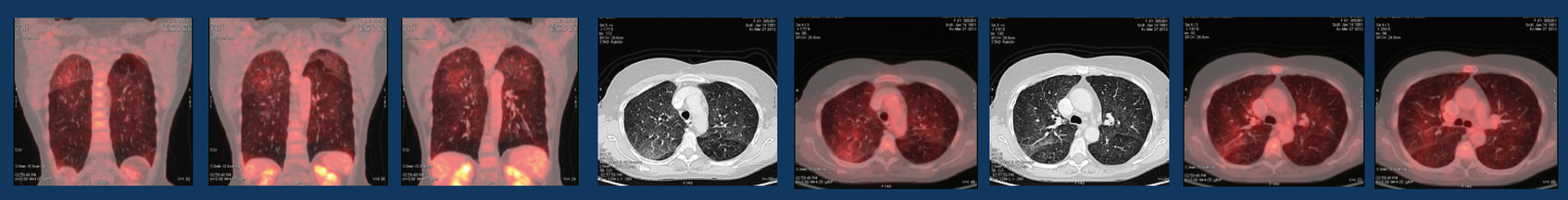

CASO 2: Captación difusa y bilateral pulmones, más a predominio LDS, asociado a patrón en vidrio esmerilado. Proceso inflamatorio en actual tto con corticoides.

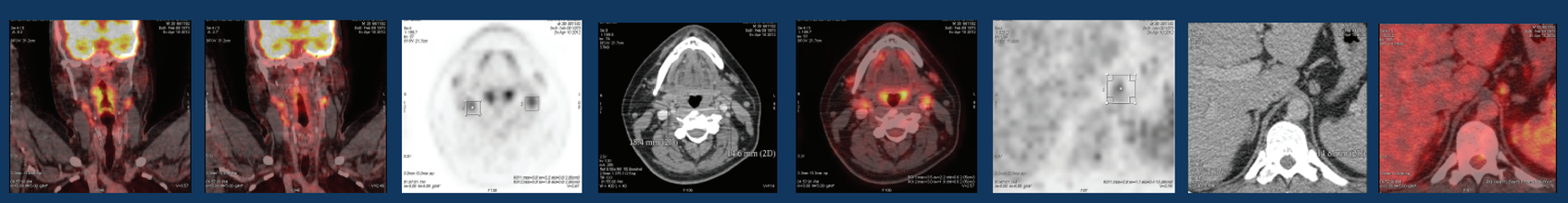

CASO 3: Adenomegalias hipermetabólicas en cadena yugulo-carotideas bilaterales y una epigástrica.

CONCLUSIONES: El PET-CT demostró ser un estudio de mucho valor en la detección etiológica de la FOD. La importancia de estudiar el cuerpo entero, presentar muy buena tolerancia, la posibilidad de dirigir correctamente el tratamiento, son unas de las características más importantes del PET-CT.